Physio MEETS Füße

FobiZe, Bremen, 02.-03. Juni 2023

Ansprechpartnerin: Vivian Gläsel

Vivi barfuß

Copyright

© Copyright 2023 – Urheberrechtshinweis

Alle Inhalte dieser Fortbildung, insbesondere Videos, Texte, & Fotografien, sind urheberrechtlich geschützt. Das Urheberrecht liegt, soweit nicht ausdrücklich anders gekennzeichnet, bei Vivian Gläsel. Bitte fragen Sie mich, falls Sie die Inhalte dieser Fortbildung/dieses Skripts verwenden möchten.

Wer gegen das Urheberrecht verstößt (z.B. Bilder oder Texte unerlaubt kopiert), macht sich gem. §§ 106 ff UrhG strafbar, wird zudem kostenpflichtig abgemahnt und muss Schadensersatz leisten (§ 97 UrhG).

Mitgliederbereich

Über den QR-Code auf der ersten Seite kommst du zum Produkt "Physio meets Füße – Fobi Unterlagen" und durch den "Kauf" in deinen persönlichen Mitgliederbereich. Dieser ist für dich kostenlos – nutze dafür bitte den Code: **Fobize-Bremen-2023**

Bitte führe die Anmeldeschritte durch & löse den Gutscheincode ein.

Das findest Du im Mitgliederbereich:

- Übungsvideos nach Krankheitsbildern sortiert inkl. Erklärung und Ziel der Übung
- E-book Barfußschuhguide
- dieses Skript in der digitalen Version

Modulübersicht

Modul 1: Anatomie

- Knochen des Fußes
- Gelenke des Fußes
- Bänder des Fußes
- Intrinsische Muskulatur
- Unterschenkelmuskulatur

Modul 2: Biomechanik

- Anatomische Körperebenen
- Bewegungen Fuß offene Kette
- Bewegungen Fuß geschlossene Kette
- Pronation & Supination
- Übersicht der Gangphasen

Modul 3: Krankheitsbilder

- Übersicht über den Zusammenhang der einzelnen Krankheitsbilder
- Spreizfuß
- Hallux valgus
- Schneiderballen
- Metatarsalgie
- Knick- Plattfuß
- Fersensporn
- Hallux rigidus/ limitus
- Krallenzehen & Hammerzehen

Modul 4: Befundung

- Sicht- und Tastbefund
- Hornhaut als Befundungstool
- Vorstellung unterschiedlicher Tests

© Copyright 2023 | Vivian Gläsel | Alle Rechte vorbehalten

Anatomie

© Copyright 2023 | Vivian Gläsel | Alle Rechte vorbehalten

Knochen des Fußes

Knochen der Zehen

- Ossa metatarsi I – V mit Basis, Corpus und Caput
- Ossa digitorum I – V unterteilt in Phalanges proximales, mediales und distales, jeweils mit Basis, Corpus und Caput
- Besonderheit plantar: Os metatarsalia I hat die Ossa sesamoidea mediale und laterale am Caput metatarsalia I
- Besonderheit lat.: Os metatarsalia V hat eine Tuberositas ossis metatarsi V

Knochen des Mittelfußes

Von medial nach lateral

- Os cuneiforme
  - mediale
  - intermedia
  - laterale
- Os naviculare
- Os cuboideum

© Copyright 2023 | Vivian Gläsel | Alle Rechte vorbehalten

Knochen des Rückfußes

- Talus mit Caput, Collum, Trochlea, Sulcus tendinis musculi flexoris hallucis longi, Tuberculum laterale und mediale
- Calcaneus mit Corpus, Trochlea peronealis, Tuber calcanei, Processus medialis und lateralis tuberis calcanei, Sustentaculum tali

Gelenke des Vor- & Mittelfußes

- Art. calcaneocuboidea
- Art. Cuneonavicularis et cubonavicularis
- Art. Cuneocuboidea et intercuneiformia
- Art. Tarsometatarsae et intermetatarseae

Großzehengrundgelenk - Art. Metatarsophalangea hallucis

Gelenkflächen

Os metatarsale I und Phalanx proximalis I mit den Os sesamoidea

Gelenkkapsel

Weite Ansatzfläche um das Abrollen beim Gehen zu ermöglichen, verstärkt durch die Kollateralbänder und Lig. Plantare

Bänder

Ligg. Collaterale laterale et mediale, Lig. Plantare, Lig. Metatarseum transversum profundum

Funktion

© Copyright 2023 | Vivian Gläsel | Alle Rechte vorbehalten

Extension, Flexion, Abduktion, Adduktion, Rotation

Kleinzehengrundgelenk - Art. Metatarsophalangealis V

Gelenkfächen

Caput Os metatarsale V, proximale Phalanx

Gelenkkapsel

Weite Ansatzfläche um das Abrollen beim Gehen zu ermöglichen, verstärkt durch die Kollateralbänder und Lig. Plantare

Bänder

Ligg. Collaterale laterale et mediale, Lig. Plantare, Lig. Metatarseum transversum profundum

© Copyright 2023 | Vivian Gläsel | Alle Rechte vorbehalten

Oberes Sprunggelenk - Art. Talocruralis

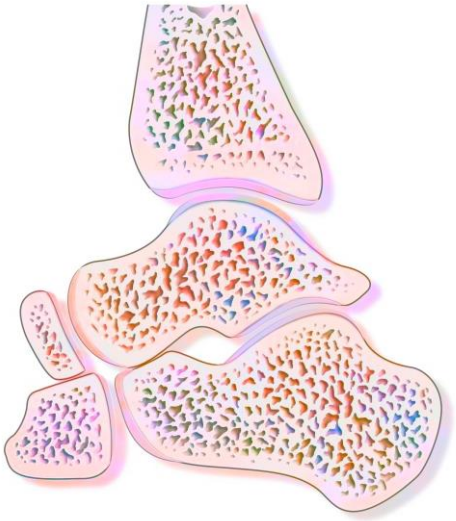

Allgemein:

- Gelenk zwischen Tibia, Fibula und Talus
- Scharniergelenk mit einer transversal verlaufenden Gelenkachse
- Funktionelle Einheit mit dem unteren Sprunggelenk
- Keine muskulären Insertionen am Talus, die bei Belastung stabilisieren oder dämpfen könnten

Gelenkflächen an der Tibia:

- Facies articularis malleoli medialis
  - Konkav bis plan
- Facies articularis inferior tibiae
  - viereckig und konkav
  - 1/3 kleiner als die Talusfläche, für die maximale Flexion und Extension

Gelenkflächen an der Fibula

- Facies articularis Malleoli lateralis → dreieckig und primär sagittal ausgerichtet

Gelenkflächen am Talus

- Facies superior trochlea tali → artikuliert mit Tibia, ist konvex geformt
- Facies malleolaris medialis → artikuliert mit malleolaren Fläche der Tibia, plan geformt
- Facies malleolaris lateralis → artikuliert mit Fibula, dreieckig und konkav

Gelenkkapsel

- Plicae synoviales sitzen ventral, dorsal, dorso-medial und dorso-lateral
- bei Bewegung entfalten oder ziehen sie sich zusammen

Innenbänder

© Copyright 2023 | Vivian Gläsel | Alle Rechte vorbehalten

- Pars Tibiotalare posterius
    - Lig. Collaterale mediale = Lig. deltoideum
    - Pars Tibio-naviculare
    - Pars Tibiotalare anterius
    - Pars Tibio-calcaneare

Außenbänder

- Lig. Calcaneo-fibulare
    - Lig. Collaterale laterale
    - Lig. Talofibulare posterius
    - Lig. Talofibulare anterius

Funktion Sprunggelenk

- Dorsalextension → Aktiv: ca. 20 Grad
- Plantarflexion → Aktiv: ca. 40 Grad

Unteres Sprunggelenk - Art. Talotarsalis

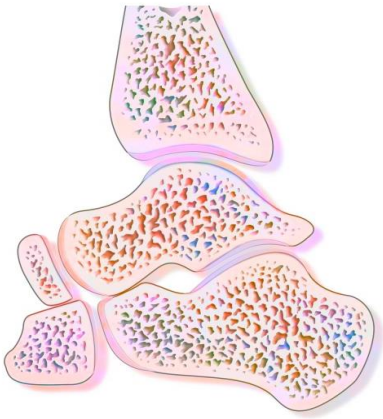

Allgemein

- Gelenk zwischen Talus und Calcaneus
- 2 getrennte Gelenke: vordere (Art. Talocalcaneonavicularis) und hintere Kammer (Art. Subtalaris)
- Funktionelle Einheit aus beiden Kammern

Bewegungsachsen

© Copyright 2023 | Vivian Gläsel | Alle Rechte vorbehalten

- Supination → Heben des medialen Fußrandes bei gleichzeitiger Senkung des lateralen Fußrandes - bis 50°
- Pronation → Heben des lateralen Fußrandes bei gleichzeitiger Senkung des medialen Fußrandes - bis 30°
- Inversion → Supination, Plantarflexion und Adduktion zusammen – bis 20 Grad
- Eversion → Pronation, Dorsalextension und Abduktion zusammen – bis 10 Grad

Gelenkflächen an Art. subtalaris

- Facies art. calcanea post. am Corpus tali → konkav und plan, so dass es sattelförmig erscheint
- Facies art. talaris post. am Calcaneus → konvex

Gelenkflächen am Art. Talocalcaneonavicularis

- Facies articularis calcanea media tali → am Collum tali, konvex geformt, artikuliert mit dem Os calcaneus
- Facies articularis calcanea anterior tali → bikonvex, artikuliert mit dem Os calcaneus
- Facies articularis navicularis tali → bikonvex, artikuliert mit dem Os naviculare

Gelenkflächen am Art. Talocalcaneonavicularis

- Facies articularis anterior calcanei → konkav, artikuliert mit Talus
- Sustentaculum tali → liegt auf der Facies articularis talaris media, konkav
- Facies articularis talaris → am Os naviculare, bikonkav, Verbindung zum Talus

Gelenkkapsel

- Kapsel trennt die beiden Kammern voneinander
- Lig. Calcaneonaviculare plantare = Pfannenband ist in die Kapsel der vorderen Kammer eingelagert

Bänder

- Lig. Calcaneo-naviculare plantare
- Lig. Talocalcaneum interosseum mit Pars canalis tarsi & Pars colli
- Lig. Talo-calcaneum posterius
- Lig. Talo-calcaneum mediale
- Lig. Talo-calcaneum laterale

© Copyright 2023 | Vivian Gläsel | Alle Rechte vorbehalten

Bänder des Fußes - Oberes Sprunggelenk

Außenbänder des Oberen Sprunggelenkes

Innenbänder des Oberen Sprunggelenkes

© Copyright 2023 | Vivian Gläsel | Alle Rechte vorbehalten

Bänder des Fußes - Unteres Sprunggelenk

Die interessantesten Bänder des USG

- Lig. Calcaneo-naviulare plantare
    - = Pfannenband, dient dem Talus als Widerlager, verspannt das Längsgewölbe, bei Überdehnung des Bandes wird ein Plattfuß begünstigt
    - maßgeblich an der Stabilität (statisch und dynamisch) des USG beteiligt, vervollständigt die Gelenkpfanne
- Lig. Bifurcatum → verbindet die Art. Talocalcaneonaviculare und die Art. Calcaneocuboida zum Art. Tarsi transversa oder auch Chopart-Gelenk

© Copyright 2023 | Vivian Gläsel | Alle Rechte vorbehalten

Bänder des Fußes

Die interessantesten Bänder des Vor- und Mittelfußes

- Ligg. Cuneonaviculare dorsalia et plantaria → dienen der Stabilisierung der Fußgewölbekonstruktion
- Lig. Calcaneo-cuboideum plantare → Stabilisierung des Fußgewölbes, oberflächliche Anteile überspannen die Sehne des M. peroneus longus
- Lig. Cuneometa-tarseum interosseum → = Lig. Lisfranc, bei einer Lisfranc-Fraktur fast immer mit gerissen
- Lig. Plantare longum → Längsverspannung des Fußgewölbes, verstärkt die Gelenkkapsel des USG, dient es als Ursprungsfläche einiger kurzer Fußmuskeln

© Copyright 2023 | Vivian Gläsel | Alle Rechte vorbehalten

Muskeln des Fußes

© Copyright 2023 | Vivian Gläsel | Alle Rechte vorbehalten

Intrinsische Muskulatur am Fußrücken

- M. Extensor hallucis brevis
- M. Extensor digitorum brevis

Intrinsische Muskulatur an der Fußsohle

- M. Flexor digitorum brevis
- Mm. Interossei dorsales
- Mm. Interossei plantares
- M. Quadratus plantae
- Mm. Lumbricales I – IV

M. Flexor digitorum brevis

- **Ursprung:** Plantarseite des Calcaneus , Aponeurosis plantaris
- **Ansatz:** Unterseite der Phalanges mediales II-IV oder V
- **Innervation:** Nervus plantaris medialis (Segmente S1 und S2)
- **Funktion:** „Treppchenbildung“ (Plantarflexion der Zehen II-IV oder V), Unterstützung des Längs-und Quergewölbes

© Copyright 2023 | Vivian Gläsel | Alle Rechte vorbehalten

M. Quadratus plantae

-
- **Ursprung:** Plantarseite des Calcaneus (Processus lateralis tuberis calcanei und Facies medialis), Ligamentum plantare longum
- **Ansatz:** Sehne des M. flexor digitorum longus
- **Innervation:** Nervus plantaris lateralis (Segmente S1 und S2)
- **Funktion:** Plantarflexion der Grundgelenke, Verspannung des Fußlängsgewölbes

Mm. Lumbricales I – IV

- **Ursprung:** an den Sehnen des M. flexor digitorum longus, Ursprung des ersten Muskeln an der medialen Seite der Sehne von DII, Muskel 2 bis 4 entspringen von medialen und lateralen Seite je 2 benachbarter Sehnen.
- **Ansatz:** auf Höhe der Phalanx proximalis von D II - IV an den Sehnenausläufern des M. extensor digitorum longus
- **Innervation:** Mm. lumbricales an D IV und V Nervus plantaris lateralis (Segmente S1 und S2), Mm. lumbricales an D II und III Nervus plantaris medialis
- **Funktion:** Flexion D II – V in den Grundgelenken, Extension D II – V in den Mittel– und Endgelenken, Adduktion D II – V

© Copyright 2023 | Vivian Gläsel | Alle Rechte vorbehalten

Platz für Notizen

© Copyright 2023 | Vivian Gläsel | Alle Rechte vorbehalten

Intrinsische Muskulatur am Großzehballen

- M. Abductor hallucis
- M. Adductor hallucis
- M. Flexor hallucis brevis

M. Abductor hallucis

- **Ursprung:** Processus medialis des Tuber calcanei, Retinaculum musculorum flexorum pedis, Plantarfaszie
- **Ansatz:** mediale Seite der Grundphalanxbasis der Großzehe, Gelenkkapsel des Großzehengrundgelenks
- **Innervation:** Nervus plantaris medialis (Segmente S1 und S2)
- **Funktion:** Abduktion des Hallux, unterstützt die Beugung der Großzehe im Grundgelenk, unterstützt das Längsgewölbe

M. Adductor hallucis

- besitzt 2 Köpfe
- **Ursprung Caput transversum:** Bänder bzw. Gelenkkapseln der Grundgelenke D III – V, Lig. metatarsale transversum profundum, er läuft nahezu senkrecht zu den Ossa metatarsalia
- **Ursprung Caput obliquum:** Basis der Ossa metatarsalia II - V, Sehnenscheide des M. fibularis longus, Os cuboideum, Os cuneiforme laterale, Lig. plantare longum und Lig. calcaneocuboideum plantare
- **Ansatz:** zusammen mit dem Caput laterale des M. flexor hallucis brevis an laterale Basis der Phalanx proximales hallucis und das lateralen Sesambein
- **Innervation:** Nervus plantaris lateralis
- **Funktion:** Adduktion und Flexion des Großzehs, Caput transversum unterstützt Quergewölbe, Caput obliquum unterstützt das Längsgewölbe

© Copyright 2023 | Vivian Gläsel | Alle Rechte vorbehalten

M. Flexor hallucis brevis

- **Ursprung:** medialen Unterseite des Os cuboideum, am Os cuneiforme mediale und intermedium, Sehne des M. tibialis posterior, teilt sich in medialen und lateralen Muskelkopf, läuft parallel in Richtung der Großzehe
- 7**Ansatz Caput mediale:** setzt zusammen mit M. abductor hallucis am medialen Sesambein an, Kapsel des Großzeheng rundgelenkes, mediale Basis der Phalanx proximalis
- **Ansatz Caput laterale:** am lateralen Sesambein an, Kapsel des Großzehengrundgelenkes, laterale Basis der Phalanx proximalis
- **Innervation:** Caput mediale vom Nervus plantaris medialis, Caput laterale vom Nervus plantaris lateralis
- **Funktion:**
    - Primäre Funktion ist die Beugung der Großzehe am GZG
    - Unterstützt den Flexor hallucis longus beim Toe off und erhöht den endgültigen Abstoß vom Boden bei Aktivitäten wie Gehen, Laufen und Springen
    - Sehne verschmolzen mit den Sehnen des M. adductor hallucis und abductor hallucis
    - So wird beim Toe off die Stabilität der Großzehe unterstützt und die maximale Kraftübertragung während der Schubphase gewährleistet
    - Fungiert als Bogensehne zwischen Phalanx proximalis hallucis und den Fußwurzelknochen, damit unterstützt er die Aufrechterhaltung des medialen Längsgewölbe, bei einer Kontraktion bringt er die Knochen näher zusammen und hebt dadurch das Längsgewölbe an

Intrinsische Muskulatur am Kleinzehenballen

- M. Abductor digiti minimi
- M. Flexor digiti minimi brevis
- M. Opponens digiti minimi

M. Abductor digiti minimi

- **Ursprung:** Processus medialis und lateralis am Tuber Calcanei, Os metatarsale proximalis V, Plantaraponeurose
- **Ansatz:** laterale Seite der Basis der Grundphalanx D V
- **Innervation:** Nervus plantaris lateralis (Segmente S1 und S2), Baxter Nerv
- **Funktion:** Abduktion und Flexion von D V im Grundgelenk, Unterstützung des Längsgewölbes

M. Flexor digiti minimi brevis

© Copyright 2023 | Vivian Gläsel | Alle Rechte vorbehalten

- **Ursprung:** gleicher Ursprung wie M. opponens digiti minimi pedis, plantare Seite der Basis des Os metatarsale V, Lig. plantare longum, Sehnenscheide des M. peroneus longus
-
- **Ansatz:** Basis Phalanx proximales D V
- **Innervation:** Nervus plantaris lateralis
- **Funktion:** Abduktion und Flexion D V im Grundgelenk

Unterschenkelmuskulatur - Extensoren

- M. Tibialis anterior
- M. Extensor hallucis longus
- M. Extensor digitorum longus

M. Tibialis anterior

- **Ursprung:** Tibia, Membrana interossea cruris, Fascia cruris
- **Ansatz:** Os metatarsale I, Os cuneiforme mediale
- **Innervation:** Nervus fibularis profundus
- **Funktion:** Dorsalextension und Supination des Fußes

© Copyright 2023 | Vivian Gläsel | Alle Rechte vorbehalten

M. Extensor hallucis longus

- **Ursprung:** Facies anterior der Fibula, Membrana interossea cruris, gelegentlich mit dem M. extensor digitorum longus vereint
- **Ansatz:** unter dem Retinaculum musculorum extensorum superius und dem Retinaculum musculorum extensorum inferius an die Dorsalfläche Phalanx distalis D I
- **Innervation:** Nervus fibularis profundus (Segmente L4 bis S1)
- **Funktion:** Extension D I im Grund- und Endgelenk, Dorsalextension im OSG, je nach Ausgangsstellung Pro- und Supination im USG

M. Extensor digitorum longus

- **Ursprung:** Condylus lateralis der Tibia, Membrana interossea cruris, Vorderfläche der Fibula, vorderes Septum intermusculare cruris
- **Ansatz:** unterm Retinaculum extensorum superius et inferius zum Fuß, fächert auf zu Dorsalaponeurosen D II - V
- **Innervation:** Nervus fibularis profundus
- **Funktion:** Extension von D II – V in Grund-, Mittel- und Endgelenken, Dorsalflexion im OSG, Eversion im hinteren USG, unterstützt die Pronation des Fußes

© Copyright 2023 | Vivian Gläsel | Alle Rechte vorbehalten

Unterschenkelmuskulatur – oberflächliche Flexoren

- M. gastrocnemius
- M. soleus
- M. plantaris

M. Soleus

- **Ursprung:** Caput fibulae, Facies posterior und Margo posterior fibulae, Facies posterior tibiae, Arcus tendineus musculi solei
- **Ansatz:** Tuber calcanei über Tendo calcaneus
- **Innervation:** Nervus tibialis
- **Funktion:** Plantarflexion im OSG, Supination im USG
- **Besonderheit:** ist nicht zweigelenkig wie M. Gastrocnemius

Unterschenkelmuskulatur – tiefe Flexoren

- M. Tibialis posterior
- M. Flexor digitorum longus
- M. Flexor hallucis longus

M. Tibialis posterior

- **Ursprung:** Membrana interossea, Facies posterior tibiae et fibulae
- **Ansatz:** Tuberositas ossis navicularis, Ossa cuneiformia I – III, Basis der Ossa metatarsi II - IV
- **Innervation:** Nervus tibialis
- **Funktion:** Plantarflexion im OSG, Supination im USG, Verspannung des Quer- und Längsgewölbes

M. Flexor digitorum longus

- **Ursprung:** Facies posterior tibiae, Sehnenarkade zwischen Tibia und Fibula
- **Ansatz:** Phalanx distalis D II - V
- **Innervation:** Nervus tibialis
- **Funktion:** Plantarflexion im OSG, Supination im USG, Verspannung des Längsgewölbes, Plantarflexion in D II – V in Grund-, Mittel- und Endgelenken

M. Flexor hallucis longus

- **Ursprung:** Phalanx distalis der Großzehe
- **Ansatz:** Facies posterior fibulae, Membrana interossea, Septum intermusculare cruris posterior
- **Innervation:** Nervus tibialis

© Copyright 2023 | Vivian Gläsel | Alle Rechte vorbehalten

- **Funktion:** Plantarflexion im OSG, Supination im USG, Flexion von D I in Grund- und Endgelenk, Verspannung des Längsgewölbes

Unterschenkelmuskulatur - Fibularisloge

M. Fibularis longus oder M. peroneus longus
M. Fibularis brevis oder M. peroneus brevis

Musculi peroneus longus & brevis & tertius

© Copyright 2023 | Vivian Gläsel | Alle Rechte vorbehalten

Platz für Notizen

© Copyright 2023 | Vivian Gläsel | Alle Rechte vorbehalten