Physio MEETS Füße

FobiZe, Bremen, 02.-03. Juni 2023

Ansprechpartnerin: Vivian Gläsel

Vivi barfuß

Fehlstellungen

© Copyright 2023 | Vivian Gläsel | Alle Rechte vorbehalten

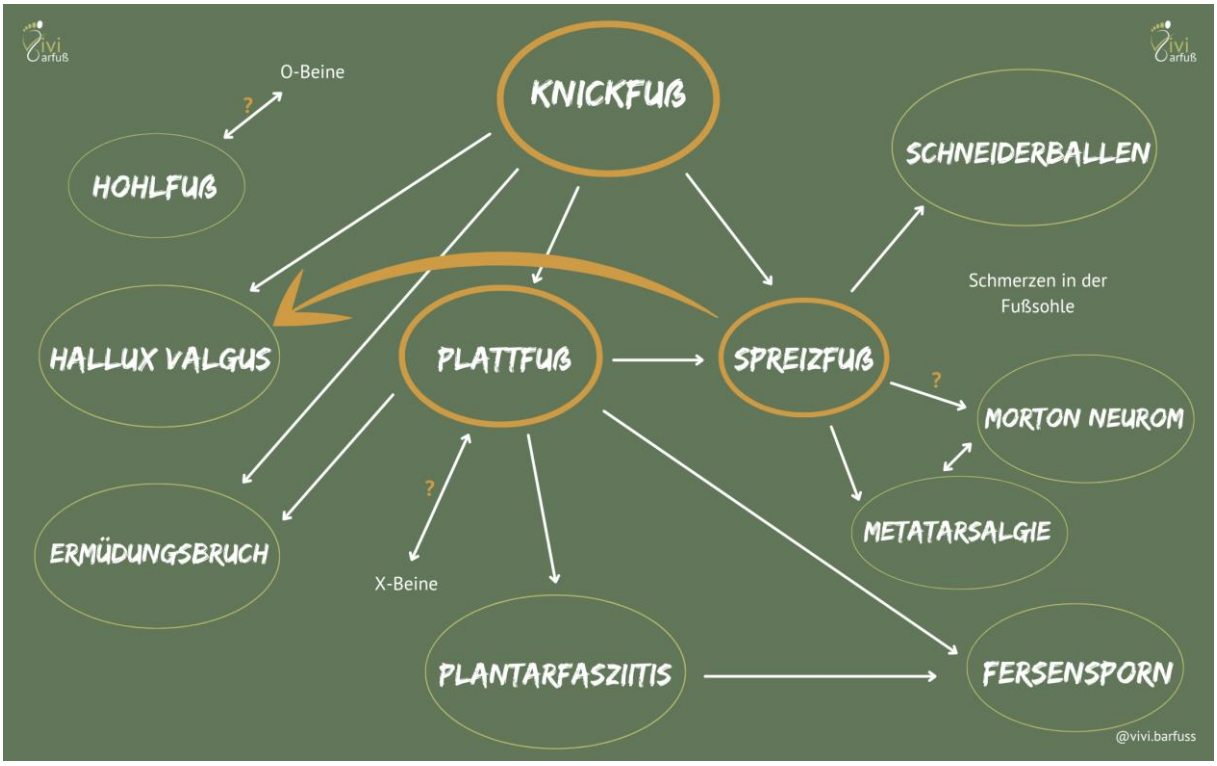

Spreizfuß - Pes transversoplanus

Ätiologie

1. Prävalenz → Frauen, Schwangerschaft, schwaches Bindegewebe
2. These
    - von zu engem Schuhwerk, da Propriozeption nicht korrekt funktionieren kann
    - Mechanorezeptoren nehmen im Gewebe zwischen Mittelfußknochen die Bewegung wahr & geben den Impuls, die Schwerkraft & die Bodenreaktionskraft zu absorbieren zu Knieextensoren weiter
    - ist dies durch zu enges Schuhwerk nicht möglich, kann es nicht zu einer reaktiven Versteifung des Mittelfußes kommen. (Michaud, 2011)

Klinik

- breiter Vorfuß
- gesteigerte Divergenz der Metatarsi
- Schmerzen und Hornhautbildung (typischerweise) zwischen den Metaköpfchen 2, 3 und 4
- Schmerzen beim Push off, Zehenstand, allg. bei stehender Tätigkeit und harten Untergründen

Befundung

- Sichtbefund

© Copyright 2023 | Vivian Gläsel | Alle Rechte vorbehalten

- MRT
- Palpation

Training & Therapie

- M. Flexor digitorum brevis & Flexor digiti minimi brevis
- M. Opponens digiti minimi
- M. Flexor hallucis brevis
- Mm. Lumbricales
- Mm. Interossei plantares
- adäquates Schuhwerk & versch. Untergründe

Übungen

- Geckozehen
- Quergewölbeturbo
- Großzehe korrekt loaden

Biomechanik

- Beinachse generell checken → da Fußstatik die gesamte Beinachse aufsteigend verändern kann. Wir konzentrieren uns jetzt hauptsächlich auf die pathologische Biomechanik des Fußes
- Abrollachse verschiebt sich vom 1. und 2. Meta auf 2, 3 und 4 → später Gefahr für Metatarsalgie
- die Reaktivität der passiven Strukturen könnte durch die exzentrische Orientierung der Plantarfaszie vermindert werden

Hallux Valgus

Ätiologie

1. Erworben: Spreizfuß, Knick-Senkfuß gehen dem HV meist voraus, vorne symmetrisch zulaufende Schuhe und Absätze
2. Genetisch: Rheumatische Ursache oder angeboren

→ 98% der HV sind erworben!

Klinik

- Ab 15° Fußinnenrandwinkel spricht man von Deformität
- täuscht: Exostose Meta1, ist Deviation Meta 1 (Metatarsus primus varus), Köpfchen drückt gegen die Schleimbeutel –> Bursitis?
- Grundgelenk kann gerötet und heiß sein
- Subluxation/Luxation Hallux & Adduktion und Pronation Hallux
- Gang: Aro beim Fußaufsatz / toe off

© Copyright 2023 | Vivian Gläsel | Alle Rechte vorbehalten

- Hornhaut medial an Zehenbeere, Metaköpfchen 2, 3, 4

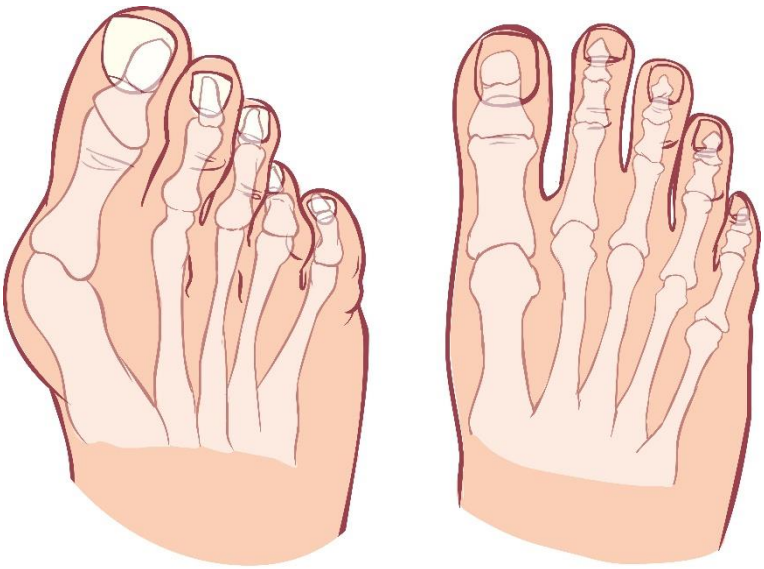

Befundung

- Sichtbefund/ Palpation/ Röntgen
- Differenzialdiagnose Bursitis/ Metatarsus primus varus/ Ganglion (weich/gallertartig oder hart)

Platz für Notizen

Klassifikation Hallux Valgus im Röntgen

© Copyright 2023 | Vivian Gläsel | Alle Rechte vorbehalten

Einteilung	HV-Winkel (normal <15°)	IM-I-II-Winkel (normal <9°)	MT-Sesambein-Luxation
1. mild	21-30 °	11-15°	>50%
2. moderat	31-40°	16-20°	50-75°
3. schwer	>40°	>20°	>75°

Abkürzungen:
HV = Hallux valgus
IM = Intermetatarsalwinkel
MT = Metatarsale

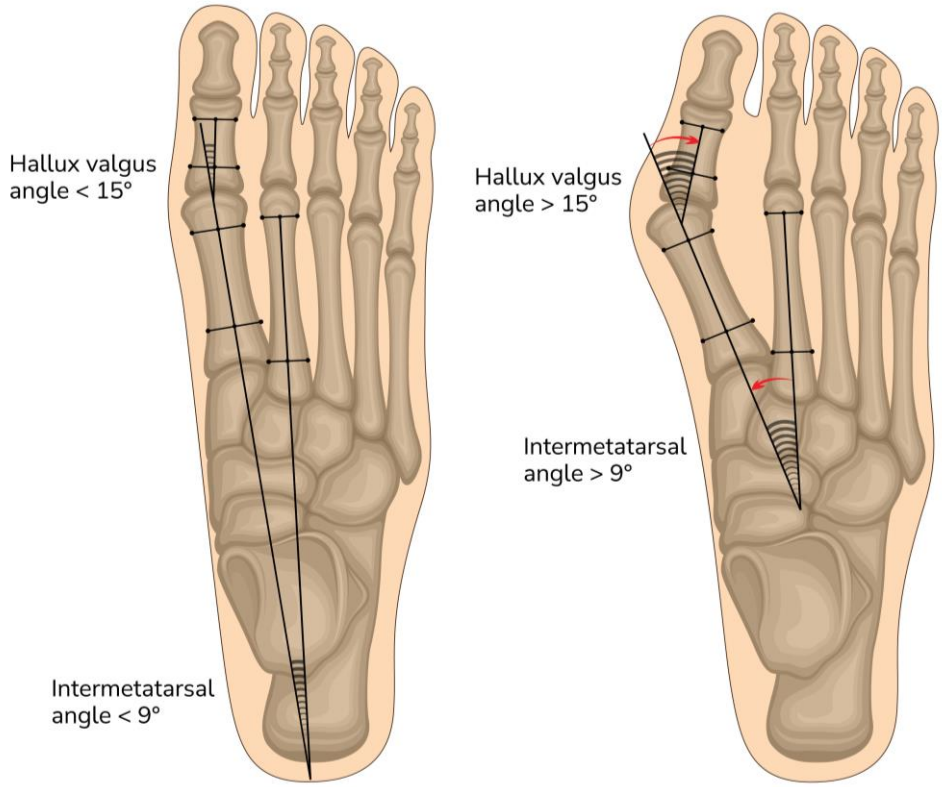

© Copyright 2023 | Vivian Gläsel | Alle Rechte vorbehalten

- M. Flexor digitorum brevis
- M. Abductor hallucis

Übungen

- Stifteübung
- Ansteuerung M. Abductor hallucis
- Abduktion gegen Widerstand
- Geckozehen
- Quergewölbeturbo

Biomechanik

- Valgisierung des Hallux, da die Sehne des M. flexor hallucis longus den kürzesten Weg nimmt
- leider nimmt die Sehne auch die darin eingebetteten Sesambeine mit
- zusätzlich zur (Sub-)Luxation am Grundgelenk kommt es also zu einer IRO des Hallux
- Bei Schmerzen am GG wird Gewicht beim Abrollen eher nach außen verlagert
- Die Schrittlänge kann kürzer werden, durch Schmerz am GG
- Oft ARO Fuß als Kompensation

Schneiderballen - Digitus quintus varus

Ätiologie

1. Spreizfuß
2. Prävalenz: Frauen, Schwangerschaft
3. These: von zu engem Schuhwerk, da Propriozeption nicht korrekt funktionieren kann etc.

Klinik

- Sehr breiter Vorfuß
- gesteigerte Divergenz der Metatarsi
- Kleine Zehe ist supiniert und in Adduktion
- Metaköpfchen drückt gegen die Haut, sieht aus wie eine Exostose
- kann gerötet und heiß sein

Befundung

- Sichtbefund
- MRT/Röntgen

Röntgendiagnostik beim Schneiderballen

- Typisierung Metatarsus quintus valgus nach Fallat und Buckholz

© Copyright 2023 | Vivian Gläsel | Alle Rechte vorbehalten

- Typ 1: Vergrößerung des MFK-V-Köpfchens
- Typ 2: Krümmung Metatarsale V nach lateral
- Typ 3: Vergrößerung des Intermetatarsale-Winkels 4/5

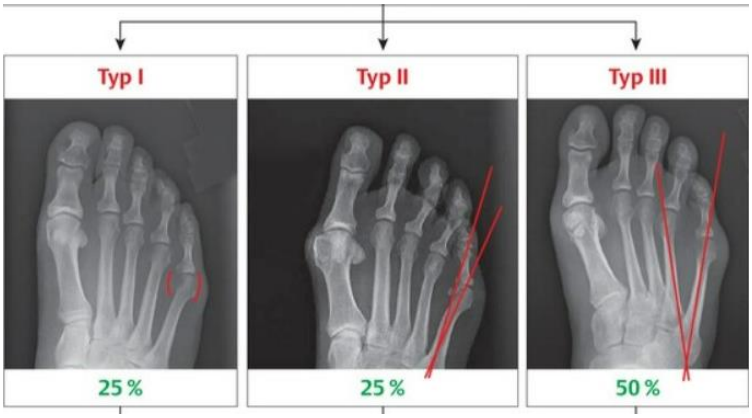

Training & Therapie

- M. Abductor digiti minimi
- M. Flexor digiti minimi
- siehe Spreizfuß (Flexores brevis, adäquates Schuhwerk, versch. Untergründe etc.)

Übungen

- Geckozehen
- Quergewölbeturbo
- Stifteübung

Biomechanik

- Schmerzen am Kleinzehballen können zu Veränderungen des Abrollverhaltens führen
- Standbeinphase kann verkürzt und nach medial verlagert sein. → Beinachse checken

Metatarsalgie

Ätiologie

1. Prävalenz: Frauen, Schwangerschaft, Spreizfuß
2. These:
   - von zu engem Schuhwerk, da Propriozeption nicht korrekt funktionieren kann etc.
   - Rückbildung des Sohlenfettpolsters als Nebenwirkung von Kortisonbehandlungen
   - Altersdegeneration des Sohlenfettpolsters

Klinik

- Sehr breiter Vorfuß
- gesteigerte Divergenz der Metatarsi

© Copyright 2023 | Vivian Gläsel | Alle Rechte vorbehalten

- Schmerzen und Hornhautbildung (typischerweise) zwischen Metaköpfchen 2, 3 & 4
- Schmerzen beim toe off, Zehenstand, allg. bei stehender Tätigkeit und harten Untergründen

Klinik des plantaren Fettpolsters

- https://www.drjamfeet.com/procedures/plantar-fat-pad-atrophy/
- Von der Aponeurose gehen Faserbündel aus, die mit der Fußsohlenhaut verwachsen sind und so mit Fett gefüllte Kammern bilden, die als Druckpolster dienen
- Im Alter nicht nur Abnahme des Polsters, sondern auch Elastizitätsverlust
- Ein Spreizfuß führt nicht zwingend zur Atrophie des Fettpolsters
- Fettpolster kann wieder aufgebaut werden, z.B. durch Spritzen, Eigen oder Fremd-Fetttransplantation

Befundung

- Sichtbefund
- MRT

Training & Therapie

- M. Flexor digitorum brevis & Flexor digiti minimi brevis
- M. Opponens digiti minimi pedis
- M Flexor hallucis brevis
- M. Lumbricales pedis
- M. Interossei plantares
- adäquates Schuhwerk & versch. Untergründe

- Pelotte:
    - Retrokapitale Pelotte (lange schmale Form direkt proximal der Metaköpfchen)
    - Pelotte (MetPad in Tropfenform) unter die Metatarsalköpfchen oder unter prox. Quergewölbe kleben (oder in den Schuh) um eine kurzfristige Entlastung zu erreichen
    - Entzündung reduzieren und parallel Muskulatur aufbauen
    - Dann: warten bis sich Fettpolster wieder aufbaut
    - ?Ernährung: Antientzündlich und Kollagen supplementieren?

Übungen

- Geckozehen
- Quergewölbeturbo
- Großzehe trainieren

Biomechanik

- Abrollverhalten kann sich bei Schmerzen im Vorfuß zum lateralen Fußrand hin verschieben

© Copyright 2023 | Vivian Gläsel | Alle Rechte vorbehalten

- Adductor hallucis kann so seine Wirkung gar nicht entfalten, was nicht sehr förderlich für ein untertrainiertes Quergewölbe ist

Knick- & Plattfuß - Pes Valgus/Pes Planus

Knickfuß oder Plattfuß

1. Pes Valgus: vermehrte Eversion im Subtalargelenk, Calcaneus in Valgusstellung
2. Pes Planus: Absinken des Naviculares und damit des Längsgewölbes

Klinik

- kann schmerzhaft sein oder asymptomatisch
- 4 Stadien
- Too many Toes Sign

Stadien der Tibialis posterior Schwäche

- Sehne entzündet, Fußform des Patienten noch unverändert
- Sehne bereits verlängert, erworbener Knick-Senkfuß äußerlich sichtbar
- Kontrakter Knick-Senkfuß mit degenerativen Veränderungen, d.h. Arthrose im unteren Sprunggelenk (USG)
- Kontrakter Knick-Senkfuß, degenerative Veränderungen, d. h. zusätzlich Arthrose im oberen Sprunggelenk (OSG)

Biomechanik

1. Eversion des Calcaneus, die von der Muskulatur nicht rechtzeitig gebremst wird und dann nicht zur Inversion gebracht wird.
2. Naviculare und Kollegen sinken zu weit nach unten ab → Insuffizienz Pfannenband, Tib ant. und post.
3. korrigiert sich das Längsgewölbe nicht aus der Pronation, verriegeln sich die Chopartgelenke nicht & der Fuß wird beim Push Off kein stabiler Hebel
4. → Kollabieren des Längsgewölbes, Valgisierung des Kniegelenks, bzw. allg. anhaltend veränderte Haltung von Tibia & Femur
5. Durch die andauernde Mehrbelastung medial wird der Hallux ungünstig belastet, was zu einer Valgisierung führen kann
6. Vermehrte AR des Fußes → Sprunggelenksfunktion untersuchen & ggf. verbessern, sodass achsengerecht abgerollt werden kann
7. Sehne des Tibialis posterior kann Tendinitis entwickeln
8. Sehne permanent auf Spannung durch Fehlstellung & nicht langfristig Sinn ergibt nur Cortison zu spritzen
9. Beinachse kann sich stark nach medial verschieben. Ein Knievalgus kann auch durch die Korrektur der Fuße korrigiert werden.

© Copyright 2023 | Vivian Gläsel | Alle Rechte vorbehalten

Training & Therapie

- M. Tibialis posterior für die Inversion des Calcaneus
- M. Soleus für die Plantarflexion und Supination
- M. Peroneus brevis, da er exzentrisch die Pronation abbremst
- M. Abductor hallucis, da er mediales Längsgewölbe verspannt
- M. Tibialis anterior, da er die Pronation abbremst
- M. Peroneus longus für die Supination
- Hohlkreuz loswerden → Atmung
- Toe Splay = Zehen auffächern
- passende Schuhe/ barfuß

Übungen

- Heel Raises
- Abduktion Großzehe
- Soleus Wandsitz
- Airplanes
- Stifteübung
- M. Abductor hallucis mit Widerstand

Greifübungen

- Primaten und Menschen haben anatomisch unterschiedliche Füße
    - die große Zehe
    - die Zehenlänge
    - die Ferse
- Im Bezug auf die Greifübungen:
    - Die große Zehe ist beim Affen angelegt wie der Daumen: kann opponieren: ist zum Greifen gemacht
    - Ein Affe ist nicht hauptsächlich Läufer.
    - Ein Mensch ist nicht hauptsächlich in Bäumen unterwegs
- ALSO: Greifübungen nicht das Mittel der Wahl, wenn man den menschlichen Fuß stärken will
- Zudem: Bei vielen Patient:innen ist die intrinsische Zehenmuskulatur häufig nicht oder nur schlecht anzusteuern.
- flexor digitorum longum häufig schon stärker als die flexor digitorum brevis.
- Warum dann die Langen noch zusätzlich stärken für ein Gangbild, in welchem die Beugung nicht ausgeführt wird/werden sollte.

Fersensporn

Ätiologie

1. Prävalenz:

© Copyright 2023 | Vivian Gläsel | Alle Rechte vorbehalten

- am häufigsten zwischen dem 40. und 60. LJ, degenerative Prozesse, erhöhter BMI, extrem sportliche bzw. extrem bewegungsarme Lebensweise, Überlastungsverletzung

2. These:
   - Fußfehlstellungen wie Senkspreizfuß, damit verbundene Abflachung des Fußgewölbes, dadurch vermehrte Belastung auf Plantarfaszie
   - es bilden sich am Sehnenansatz kleine Verkalkungen, die schließlich zum Fersensporn werden

Klinik

1. Anlaufschmerz besonders morgens oder nach längerem Sitzen
2. Druckschmerz beim Abtasten der plantaren Fußseite
3. Verminderte Hallux Dorsalextension, wenn der Fuß in Dorsalextension steht
4. Kraftdefizit vom M. flexor digitorum brevis

Befundung

- Röntgen
- Messbar mit einem Zeh-Dynamometer oder mit einer kleinen Karte unter dem Fuß

Training & Therapie

1. Akutphase
   - Entlastung, Schonung, evtl durch Einlagen, damit Mobilität gewährleistet ist
   - Gangschule (Schritttempo + Schrittlänge)
2. Therapie
   - Kraftaufbau, Mobilitätsförderung, Durchblutung fördern

Übungen

- mobilisierende Massage
- Faszienbehandlung der Fußsohle und Wade
- Tiefe Hocke
- Großzehenabspreizen
- Geckozehen
- Porsche und Garage I + II
- Spiralübung
- Schmerzedukation

Biomechanik

- durch Anlaufschmerz Vermeiden von Abrollen
- Abrollachse verschiebt sich evtl. zum lateralen Fußrand durch Schmerz an der Plantarfaszie
- extreme Verkürzung der Standbeinphase
- wenig Belastung der Großzehe, Push off verändert
- nach Anlaufschmerz kann alles normal aussehen

© Copyright 2023 | Vivian Gläsel | Alle Rechte vorbehalten

MERKE!

- Ein Fersensporn ist meist eine Anpassungsreaktion und eben nicht der Grund für fußsohlenseitige (plantare) Fersenschmerzen
- Lang anhaltende Fersenschmerzen sind ein komplexes Schmerzproblem, kein lokales Gewebeproblem
- Die jeweiligen Schmerztreiber zu finden, ist die Grundlage für eine zielgerichtete Behandlung, die ihre individuelle Situation berücksichtigt
- Ein Verständnis für die komplexen Einflussfaktoren und für den richtigen Umgang mit Belastung ist wesentlich für den Behandlungserfolg

Hallux Rigidus/Limitus

KLINIK

1. Hallux Limitus
    - funktional: 1. Metaköpfchen kann nicht mehr gut rollen und gleiten
    - Grundgelenk bewegt sich nicht mehr gut und es kann beim Abrollen (toe off) zu einem Einklemmgefühl dorsal kommen
    - Schmerz, Schwellung und Rötung
2. Hallux Rigidus
    - Limitus +++
    - sehr eingeschränkte Bewegung durch die arthrotischen Veränderungen
    - eingeschränkte ROM des GG hat Auswirkungen auf alle aufsteigenden Gelenke im Gangzyklus
    - Schmerz, Schwellung und Rötung

PHASENEINTEILUNG NACH RÖNTGENDIAGNOSTIK

- Grad I: Großzehe schmerzt am Ende des passiv möglichen Bewegungsradius, im Röntgen Arthrose des Großzehengelenks noch nicht sichtbar
- Grad II: Aktive und passive Beweglichkeit bereits begrenzt, erste Osteophyten, verengter Gelenkspalt
- Grad III: Krepitation, Zysten, große Osteophyten, alle Bewegungsrichtungen eingeschränkt
- Grad IV: Verlust des Gelenkspaltes und Beweglichkeit, evtl. freie Gelenkkörper

THERAPIE

1. Hallux Limitus:
    - an den Muskeln arbeiten, die das 1. Metaköpfchen senken → also M. peroneus longus & M. extensor hallucis brevis, um Degeneration einzudämmen
    - frühzeitig und **regelmäßig** mobilisieren
2. Hallux Rigidus:
    - Schuhempfehlungen: toe spring oder rocker bottom (Versteifung des Vorfußbereichs um Abrollen zu erleichtern)

© Copyright 2023 | Vivian Gläsel | Alle Rechte vorbehalten

- Therapie richtet sich nach Gradeinteilung nach einem Röntgenbild

Übungen

1. Hallux Limitus
    - Mobilisierende Massage
    - Passive Bewegung durch die gesamte ROM
    - Großzehenheben
    - Fersenheben mit Ball
2. Hallux Rigidus
    - PIR Grundgelenk
    - Merke! Durch Ostheophytenbildung, vor allem dorsal, kann es bei aggressiver Mobilisation des GG zum Abbrechen der Knochenmasse führen, was natürlich das Gelenk stören und daher schmerzhaft sein kann

Biomechanik

- bei eingeschränkter ROM des GG gibt es beim Gehen Auswirkungen auf alle aufsteigenden Gelenke des Beines (evtl. auch Core/ WS)
- Kompensationsmuster könnte Außenrotation Fuß sein (ggf. Hornhaut an der Innenseite des großen Zehs)

© Copyright 2023 | Vivian Gläsel | Alle Rechte vorbehalten

Krallenzehen & Hammerzehen & Malletzehen

Digitus malleus, digitus flexus

Ätiologie

- Dauerhaft zu kleines Schuhwerk
- Vor allem bei Menschen mit griechischer Fußform (2. Zeh am längsten)
- Missverhältnis der intrinschen und extrinsischen Muskulatur des Fußes
- Häufig mit Spreizfuß und Hallux valgus in Kombination

Klinik

- Krallenzehe: im DIP und PIP in Flexion fixiert
- Mallet-Zehe: nur DIP ist flektiert
    - (Sehne des M. flexor digitorum longus kann sehr kurz sein Krallen- oder Malletzehe)
- Hammerzehe: Zehe im PIP dauerhaft flektiert, DIP physiologisch mobil
    - Extensoren → Kraftdefizit?
- So lange das Gelenk noch nicht versteift ist → reversibel
- Wenn PIP in Flexion: beachte Metaköpfchen!

Befundung

- Sichtbefund
- Röntgen
- Palpation / passive Mobilisation

Training & Therapie

1. Reiz setzen → am besten mehrmals täglich den Reiz zur Verlängerung der Sehne setzen, evtl. durch Tape nachhelfen
2. Schuhe
    - Korrekte Fußlänge und damit Schuhgröße (ISL) ermitteln
    - Schuhe aussortieren & keine FlipFlops tragen

© Copyright 2023 | Vivian Gläsel | Alle Rechte vorbehalten

Übungen

- Zehensitz
- Geckozehen
- Von Hand mobilisieren

Biomechanik

- Durch die relativ rigiden Gelenke, müssen die Grundgelenke viel Bewegung kompensieren, Frundgelenk oft überstreckt
- Dadurch erhöht sich die Belastung im zentralen Mittelfuß, was eine Metatarsalgie begünstigen kann
- Push off / Toe Off möglicherweise verändert
- je kürzer die Sehnen der M. flexor digitorum longus sind, desto weniger Load können sie aufnehmen, speichern und abgeben → weniger Effizienz

Platz für Notizen

© Copyright 2023 | Vivian Gläsel | Alle Rechte vorbehalten